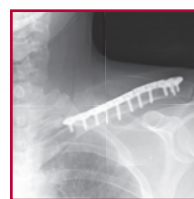

ACUMED®

Solutions innovantes



**Système de
Plaques Clavicule**

Système de plaques clavicule verrouillées

TABLE DES MATIERES

Présentation du système	2
Caractéristiques des plaques	3
Des plaques adaptées aux différentes voies d'abord	4
Plaques diaphysaires supérieures fines et étroites	5
Plaques antérieures médiales et latérales	6
Plaques clavicule distales	7
Une solution complète	8
Une meilleure consolidation	9
Un positionnement précis des vis	10
Etudes biomécaniques	11
Techniques chirurgicales	
plaque clavicule diaphysaire	12
plaque clavicule antérieure	16
plaque clavicule distale	20
Autres solutions pour l'épaule	24
Commander	25
Notes	26

Le système de plaques clavicule Acumed fut la toute première solution anatomique de réparation de la clavicule de l'industrie orthopédique. Depuis son introduction, les chirurgiens ont eu recours à son adaptabilité pour traiter les fractures simples et complexes, cals vicieux et pseudarthroses localisés entre le tiers médial et le tiers latéral de la clavicule.

Avec la collaboration du docteur William B. Geissler, le but d'Acumed dans l'élaboration de ce système était d'apporter une solution complète pour le traitement des fractures de la clavicule. Cet objectif partait du constat de résultats en-deçà des attentes obtenues par le matériel traditionnel – notamment le brochage, la reconstruction et les plaques de compression dynamique –, entraînant l'irritation des tissus mous et/ou une rupture avant à la consolidation, et donc une seconde intervention chirurgicale¹.

Le système de plaques clavicule verrouillées Acumed se distingue et offre un large panel de plaques à profil fin et étroit, pré-chantournées pouvant correspondre à la forme naturelle en « S » de la clavicule, ce qui permet aux chirurgiens de choisir l'option la plus appropriée pour le patient. La finalité de cette réalisation étant également de réduire le temps d'intervention lié au chantournage et de réduire l'irritation des tissus mous pour le patient. Autant d'éléments qui limitent le besoin de recourir à des interventions chirurgicales supplémentaires.

Des formes de plaques adaptées aux diverses applications :

Plaques diaphysaires supérieures : composé de 16 plaques, ce système offre la gamme la plus étendue de plaques supérieures conçues pour les fractures diaphysaires de clavicule, dont six plaques à profil étroit facilitant pour le chirurgien le traitement des patients avec une petite ossature.

Plaques antérieures : aussi bien pour les fractures obliques complexes que pour les chirurgiens désirant une approche antérieure, elles sont appréciées pour la réduction des risques, la meilleure prise des vis dans l'os et la réduction de la proéminence de l'implant.

Plaques distales : traitement des fractures du tiers latéral de la clavicule par le biais d'un positionnement de la plaque et des vis atteignant précisément les fragments distaux et offrant une consolidation sûre et durable de nombreux types de fractures, particulièrement lorsque une rupture coraco-claviculaire (CC) est constatée.



Indications : fractures transverses, avec déplacement, comminutives, diaphysaires et distales de la clavicule, y compris les pseudarthroses, cals vicieux et ostéotomies.

Caractéristiques des plaques

Une conception anatomique de plaques pré-chantournées aide à la restauration de la géométrie initiale de l'anatomie du patient et ne nécessite qu'un chantournage réduit, voire nul, autorisant par là-même un gain précieux de temps d'intervention. Le système complet de plaques Acumed reproduit les contours anatomiques de la clavicule et agit comme soutien au cours de la reconstruction des cals vicieux, pseudarthroses ou des fractures très comminutives pour maximiser l'appui et réduire précisément la fracture.



Notre matériel adapté aux différentes voies d'abord offre une solution complète de plaques pour les approches supérieures et antérieures dans les régions médiales et latérales, le tout complété par des plaques destinées au tiers distal. Ceci laisse la liberté aux chirurgiens quant au choix de la meilleure option envisageable pour traiter les caractéristiques spécifiques à la fracture, tout en utilisant les plaques selon l'approche chirurgicale (supérieure ou antérieure) qui leur convient le mieux en matière de réparation des fractures diaphysaires.



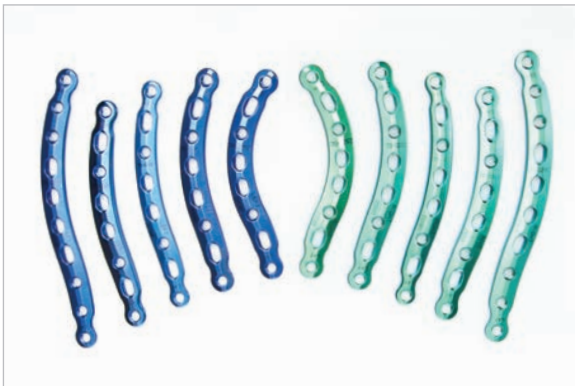
Une meilleure consolidation résultant de plusieurs caractéristiques essentielles : les plaques sont constituées d'un alliage de titane de première qualité, offrant un coefficient d'élasticité qui reproduit au plus près celui des os et réduit ainsi la propension à la baisse de densité osseuse causée par un manque de sollicitation de l'os maintenu par la plaque ; un contact réduit limite la zone de compression du périoste et améliore la revascularisation de la zone de consolidation ; des extrémités de plaques fuselées diminuent les risques de fractures consécutives à la pose de la plaque, de part et d'autre de celle-ci, liées à une pression excessive. Les plaques de clavicule distales Acumed sont dotées de trous de suture pour les procédures d'appoint augmentant encore la stabilité.



Un placement précis de la plaque et des vis qui facilite une prise maximale dans l'os, facteur crucial d'amélioration de la résistance à l'arrachement. Les trous de passages inclinés, médiaux et latéraux, de la plaque diaphysaire supérieure permettent un perçage et un vissage non entravés par la gêne occasionnée par la tête du patient. Afin de vérifier l'emplacement de la plaque de clavicule distale Acumed, un emplacement pour les broches de Kirschner et des trous de suture sont prévus, autorisant ainsi le chirurgien à gérer les cas de fractures les plus latéraux. Les canons de perçage garantissant l'insertion correcte des vis distales à angle fixe et l'enfouissement des têtes de vis, sous la surface des plaques.



Des plaques clavicle adaptées aux différentes voies d'abord



Diaphysaires supérieures à profil fin : Acumed propose un vaste choix de plaques pour des applications diaphysaires supérieures. Positionné sur la partie sous tension de la clavicle, les études ont pu montrer que le placage par approche supérieure conférait une structure biomécanique plus solide. Les plaques au profil étroit s'appliquent spécifiquement aux patients ayant de petites structures osseuses en diminuant chez eux le risque d'irritation des tissus mous. Cette sélection complète de 16 plaques apporte une gamme de longueurs, de largeurs, et d'épaisseurs variées pour stabiliser la clavicle selon le choix du chirurgien au regard des habitudes de vie et de l'anatomie du patient.

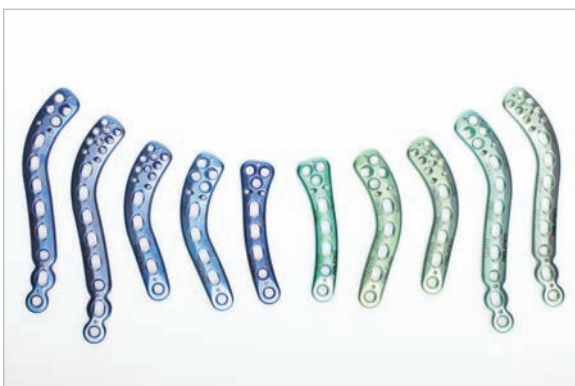

Diaphysaires supérieures à profil étroit : concerne les patients dont la structure osseuse est petite pour qui Acumed propose 6 plaques à profil étroit. Ce set complète l'assortiment Acumed en matière de plaques diaphysaires supérieures à profil fin afin de proposer la gamme la plus étendue de plaques en approche supérieure existante pour la reconstruction de fractures diaphysaires comminutives, de cals vicieux et de pseudarthroses.

Les plaques à profil étroit ne doivent être utilisées que pour les patients ayant une petite structure osseuse ou un mode de vie sédentaire.



Antérieures, médiales et latérales : certains types de fractures, comme les fractures obliques étirées, peuvent requérir une approche antérieure. Le chirurgien peut aussi préférer ce type d'approche pour d'autres raisons. Les avantages cités en faveur d'une ostéosynthèse antérieure sont notamment : une masse osseuse plus importante pour une meilleure prise des vis, la réduction de l'irritation des tissus mous et une approche plus sécurisée du fait de l'orientation de l'instrumentation à l'écart des vaisseaux sous-claviers.

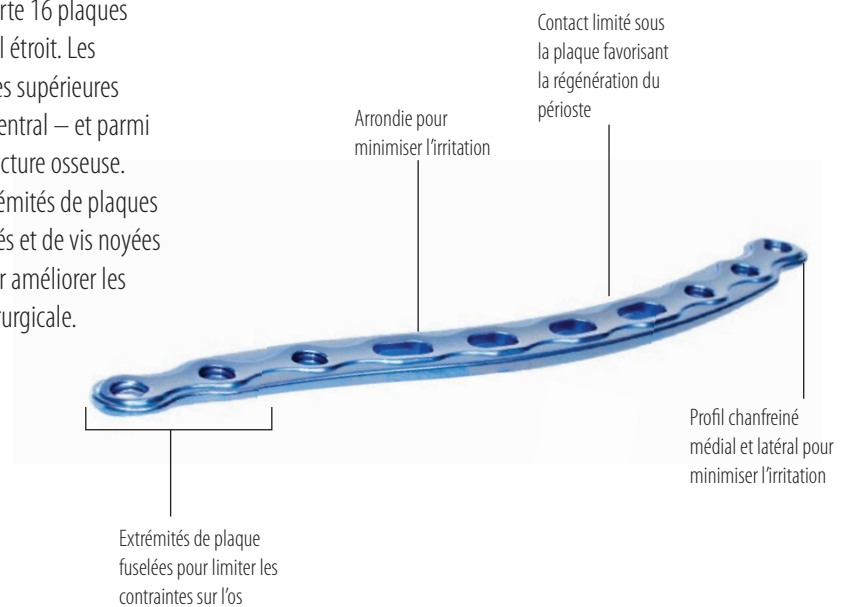
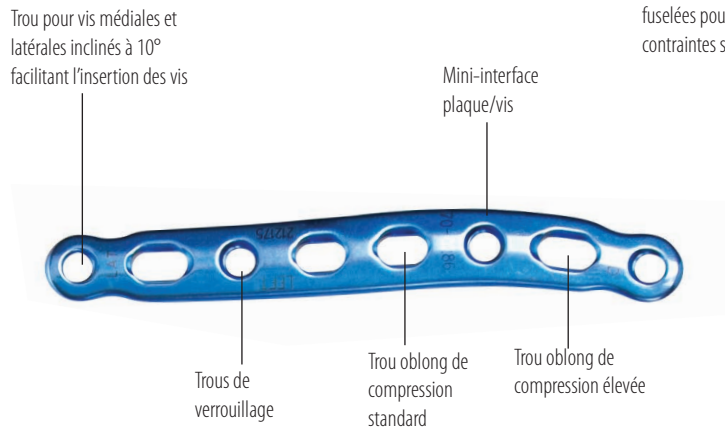


Distales supérieures : en raison des forces ligamentaires et musculaires déformantes qui agissent sur la région latérale de la clavicle, les fractures claviculaires distales sont considérées comme très spécifiques et ont une occurrence élevée de pseudarthroses. Comportant des modèles à 3, 4 et 8 trous distaux, les plaques distales d'immobilisation de la clavicle Acumed constituent une solution dotée d'éléments essentiels comme les broches de Kirchner et les trous de suture pour un positionnement optimal de la plaque et des vis.

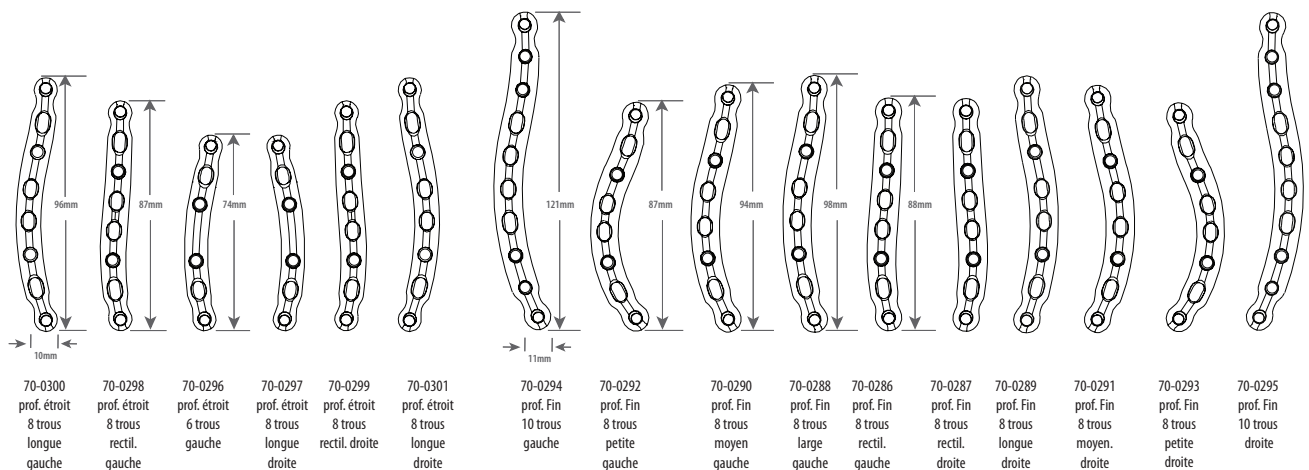
Plaques diaphysaires supérieures à profil fin et étroit

Le système de plaques diaphysaires supérieures Acumed offre la plus vaste gamme existante de plaques supérieures pour les fractures diaphysaires de la clavicule, les cals vicieux et les pseudarthroses. Il comporte 16 plaques préformées à profil fin, certaines ayant également un profil étroit. Les chirurgiens ont le choix parmi 10 plaques fines diaphysaires supérieures (5 gauches et 5 droites) pour des applications sur le tiers central — et parmi 6 plaques étroites pour s'adapter aux patients à petite structure osseuse. Dotés d'une conception limitant le contact avec l'os, d'extrémités de plaques affînées, de trous de placement médiaux et latéraux inclinés et de vis noyées dans la surface de la plaque, ces implants sont conçus pour améliorer les chances de consolidation de la fracture et la technique chirurgicale.

Ci-contre, les plaques médio-diaphysaire supérieures fines 8 trous, rectilignes (70-0286 et 70-0287) et fines 10 trous (70-0294 et 70-0295).




- La structure en titane réduit le risque de soudure à froid entre la plaques et les vis
- La surface très lisse empêche l'adhérence des tissus mous
- L'alliage en titane de première qualité garantit une grande solidité et la finesse de la plaque
- Le code des couleurs permet l'identification facile des plaques droites (vertes) et gauches (bleues)
- Marquage laser guidant l'orientation de la plaque



Plaques antérieures médiales et latérales

Le système de plaques antérieures offre de nombreuses possibilités pour aborder les fractures et s'adapte aux approches chirurgicales choisies – il s'ajoute par ailleurs aux plaques diaphysaires supérieures pour proposer une gamme complète de plaques de clavicule. Fabriquées à partir d'un alliage supérieur en titane pour maximiser les caractéristiques biomécaniques, nos plaques antérieures offrent un net avantage dans le traitement des fractures de la clavicule : une masse osseuse plus importante maximise l'emprise des vis, réduit l'irritation des tissus mous et garantit une approche plus sûre en tenant à l'écart les instruments des vaisseaux sous-claviers.

Extrémités fuselées médiale et latérale de plaque pour minimiser les irritations des tissus mous et les contraintes biomécaniques



Une conception limitant le contact prévient la constriction de l'afflux sanguin au périoste

Mini-interface plaque/vis

Profils inférieurs et supérieurs chanfreinés pour minimiser l'irritation et la concentration des contraintes biomécaniques



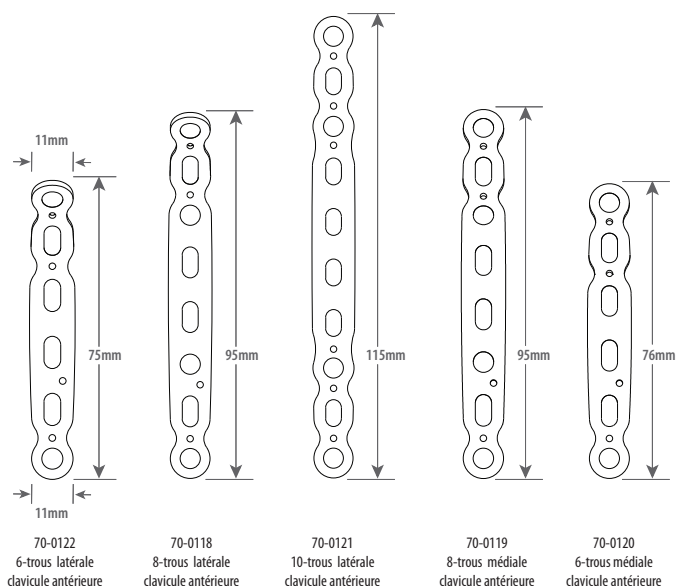
Trous de passage diamètre 1,6 mm pour broches de Kirschner assurant une stabilité per opératoire

Trous de verrouillage

Fente de réduction à compression standard


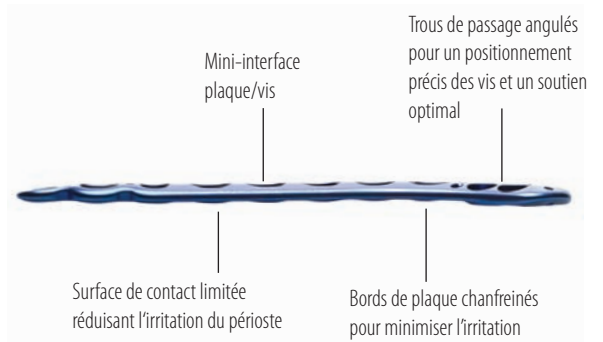
Illustration, les plaques clavicule antérieures médiale 6 trous (70-0120) et 10 trous (70-0121)

- Toutes les plaques sont conçues avec une combinaison de trous oblongs de compression et de trous de verrouillage pour une immobilisation optimale
- La structure en titane réduit le risque de soudure à froid entre la plaque et les vis
- La surface très lisse empêche l'adhérence des tissus mous
- L'alliage en titane de première qualité garantit une grande solidité et la finesse de la plaque
- Un code couleurs pour faciliter l'identification des plaques
- Marquage laser guidant l'orientation de la plaque



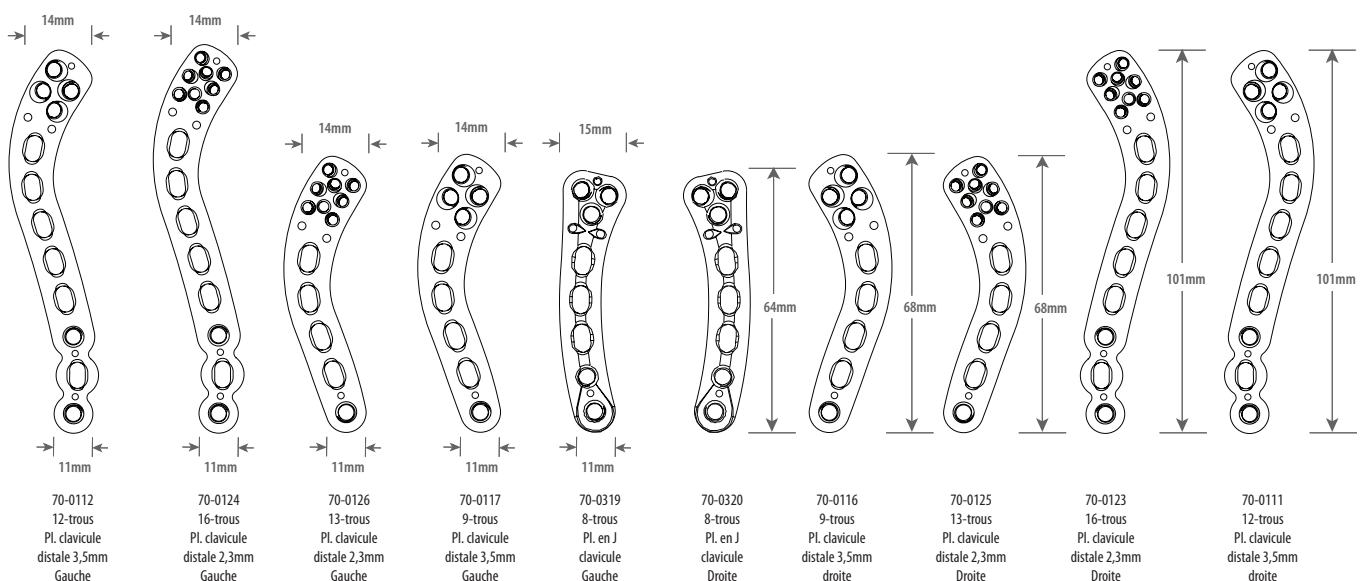
Plaques clavicle distales

Relevant les multiples défis présentés par les fractures du tiers latéral de la clavicle, les plaques clavicle distales Acumed autorisent plusieurs configurations de positionnement des vis afin de favoriser la prise dans l'os et d'augmenter la stabilité de la plaque. Disponible en différentes longueurs et configurations de vis, cet ensemble de plaques apporte une fixation de la fracture et une stabilité améliorées pour les fractures du tiers latéral de la clavicle – particulièrement s'il y a rupture des ligaments coraco-claviculaires.

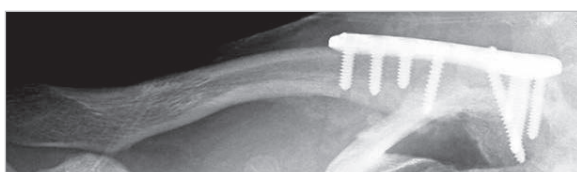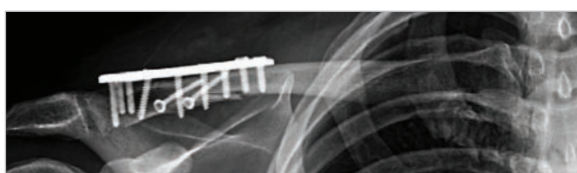
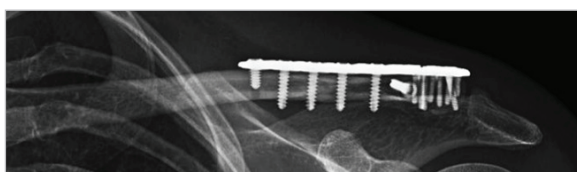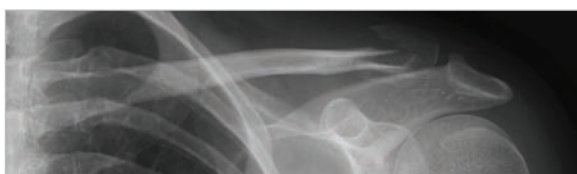


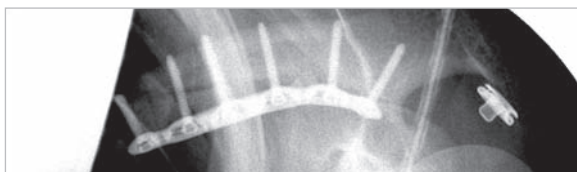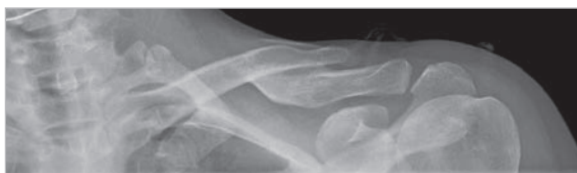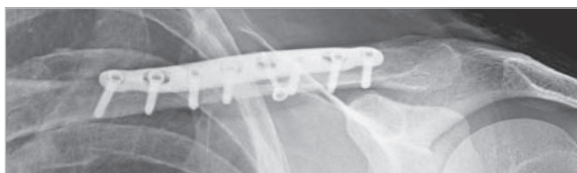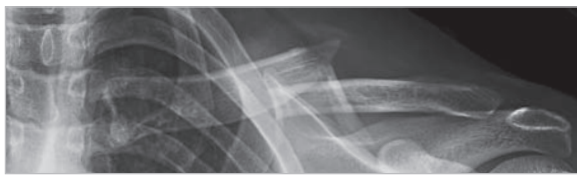Illustration, les plaques clavicle distales 16 trous (70-0124 et 70-0123) et 12 trous (70-0112 et 70-0111).

- Toutes les plaques comprennent une combinaison de fentes de compression et de trous de verrouillage pour une immobilisation optimale
- La structure en titane réduit le risque de soudure à froid entre les plaques et les vis
- La surface très lisse empêche l'adhérence des tissus mous
- L'alliage en titane de première qualité garantit une grande solidité et la finesse de la plaque
- Le code de couleurs vert et bleu facilite l'identification des plaques droites et gauches
- Marquage laser guidant l'orientation de la plaque



Une solution complète



Grâce des recherches approfondies sur cadavre, le système de plaques clavicle Acumed est un ensemble complet de plaques pré-chantournées, adaptées aux différentes voies d'abord et aux contours anatomiques de la clavicle. Composé de 31 plaques pour 3 approches chirurgicales - diaphysaire supérieure, distale supérieure et antérieure (médiale et latérale) -, Acumed propose une gamme complète de plaques clavicle avec de nombreuses options adaptées aux différents types de fractures.

La diversité de ces options est significative, comme illustré par deux études récentes traitant de la morphologie clavulaire. Les résultats de l'une de ces études ont fait état de spécificités géométriques liées au genre et à l'orientation, se répartissant en au moins cinq groupes morphologiques (tableau 1). Par ailleurs, alors que les découvertes indiquent que les clavicles des hommes sont généralement plus longues et à la fois plus épaisses et plus large en leur centre, il n'existe aucun implant proposant des largeurs différentes selon l'emplacement sur la clavicle³. Une autre étude s'intéressant à la région distale de 20 clavicles a permis de dénombrer de grandes variations morphologiques, dont deux types spécifiques – polygonal et oval⁴.

S'adaptant aux multiples anatomies et types de fractures, Acumed propose les solutions suivantes :

Diaphysaire supérieure ; seize plaques (10 fines et 6 étroites s'adressant spécifiquement aux patients ayant une petite structure osseuse).

Antérieure médiale et latérale ; cinq plaques de longueurs 6, 8 et 10 trous pour des types de fractures uniques comme des fractures obliques allongées.

Distale supérieure : trois formes de plaque, à 3, 4 ou 8 trous pour traiter les types de fractures les plus complexes et éliminer les taux élevés de pseudarthrose inhérents aux fractures distales de la clavicle.

L'adaptabilité des plaques Acumed offre l'avantage de pouvoir traiter non seulement les fractures distales, mais aussi les fractures complexes de la clavicle médiale.

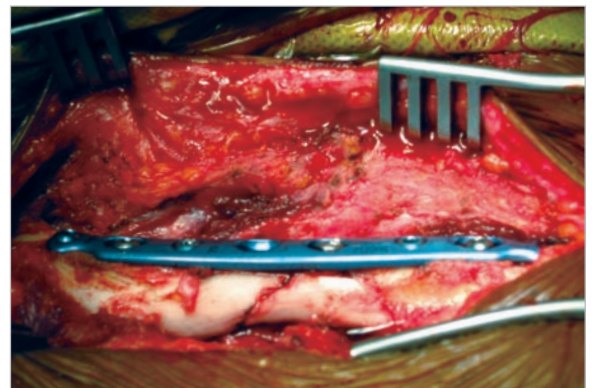
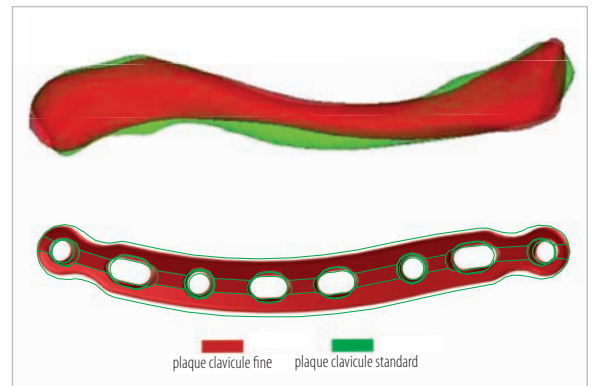
	Vue supérieure	Vue dorsale
Groupe 1 Composé de quatre clavicles d'homme		
Groupe 2 Composé d'une clavicle d'homme		
Groupe 3 Composé d'une clavicle d'homme		
Groupe 4 Composé de six clavicles de femme		
Groupe 5 Composé de neuf clavicles de femme		

Tableau 1. Les cinq groupes morphologiques de clavicles de Zubin



Une meilleure consolidation

Acumed a récemment amélioré le design de ses plaques clavicule : des modèles fins et étroits, un contact limité sous la surface de plaque, des extrémités de plaques réduites, des trous de passage angulés et trous de suture et de passage pour broches de Kirschner. Ces plaques améliorent la consolidation, facilitent l'intervention chirurgicale et réduisent les besoins d'ablation de l'implant. Chaque plaque clavicule est usinée à partir d'un unique bloc d'un alliage en titane de première qualité pour une résistance maximale. Le coefficient d'élasticité du titane est un avantage significatif, dans la mesure où il se rapproche de celui de l'os naturel surtout par rapport à la rigidité de l'acier inoxydable, qui a tendance à perturber les champs de contraintes.

- Des structures de plaques fines et étroites minimisent l'irritation postopératoire des tissus mous et l'inconfort du patient.
- Le choix de plaques étroites permet aux chirurgiens de mieux s'adapter aux différentes anatomies notamment liées au genre.
- Une conception limitant les contacts avec le périoste et améliorant la revascularisation de la zone de consolidation.
- Les têtes de vis verrouillées et non-verrouillées s'enfouissent dans la plaque, éliminant ainsi l'irritation des tissus mous.
- Des extrémités de plaques fuselées diminuent les risques de fracture de part et d'autre de la plaque, points de concentration des contraintes sur l'os.
- Des angles de vissage de 10° pour les trous de passage les plus médiaux et latéraux permettent aux chirurgiens de forer et de visser en limitant la gêne occasionnée par la tête du patient, même lorsque l'on retourne la plaque à 180°.
- En cas de rupture des ligaments coraco-claviculaires, les trous de suture donnent la possibilité d'améliorer encore la stabilité et ainsi de donner aux ligaments le temps de consolider.
- Les trous pour broches de Kirschner permettent un positionnement précis de la plaque et assurent la non-perforation de l'articulation acromio-claviculaire.



Un positionnement précis des vis



- Blocs-guides de visée fournis, identifiés droit et gauche par un code couleur (uniquement pour plaques distales 8 trous).
- Forets et canons de perçage calibrés.
- Le forage, la mesure et l'insertion des vis se font à l'aide du bloc de visée associé.
- Bloc-guide de visée radio-transparent pour insertion rapide et précise des vis

Le positionnement précis de la plaque et des vis permis par le système de plaques clavicle Acumed maximise l'ancrage dans l'os et la résistance à l'arrachement, notamment face aux pressions axiales pour les fractures du tiers latéral. Les plaques diaphysaires Acumed intègrent des trous de passages de vis médiaux et latéraux angulés. Elles facilitent ainsi la procédure chirurgicale en permettant un forage et un vissage sans que de la tête du patient ne soit pas un obstacle.

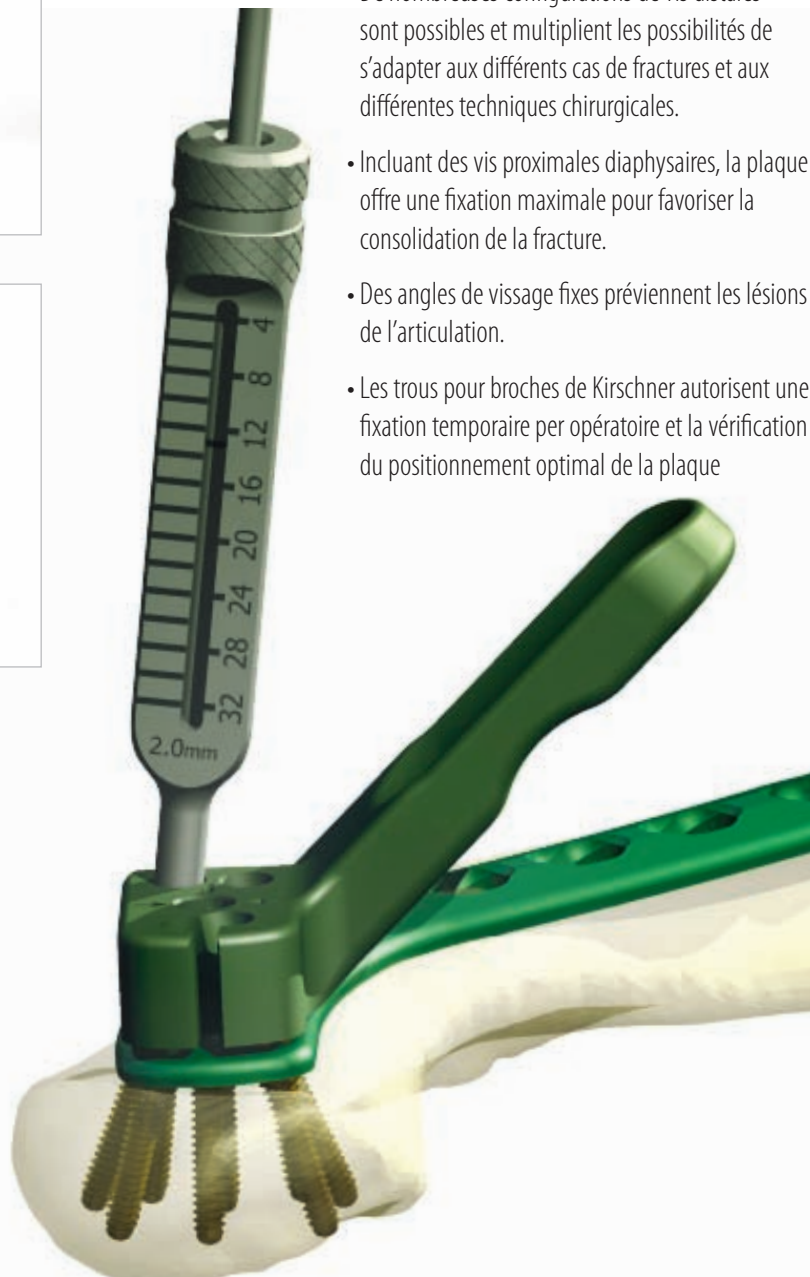- Les plaques distales Acumed peuvent être placées en position beaucoup plus distale que leurs concurrentes pour traiter les cas de fractures les plus distales.
- Les guides de visée permettent de s'assurer que les vis distales insérées à angle fixe soient correctement insérées et qu'elles affleurent la surface de la plaque.

- De nombreuses configurations de vis distales sont possibles et multiplient les possibilités de s'adapter aux différents cas de fractures et aux différentes techniques chirurgicales.

- Incluant des vis proximales diaphysaires, la plaque offre une fixation maximale pour favoriser la consolidation de la fracture.

- Des angles de vissage fixes préviennent les lésions de l'articulation.

- Les trous pour broches de Kirschner autorisent une fixation temporaire per opératoire et la vérification du positionnement optimal de la plaque

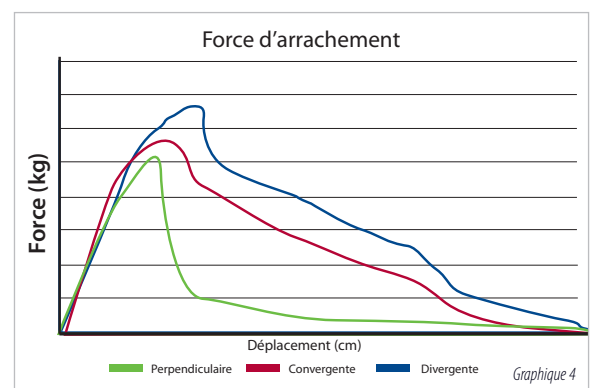
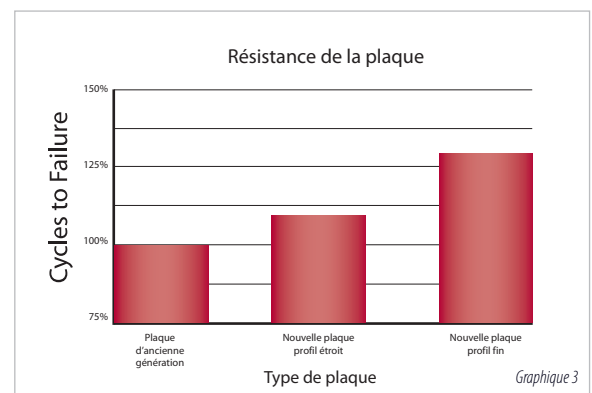
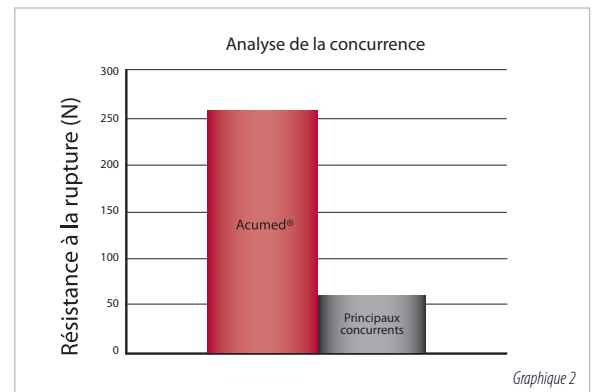
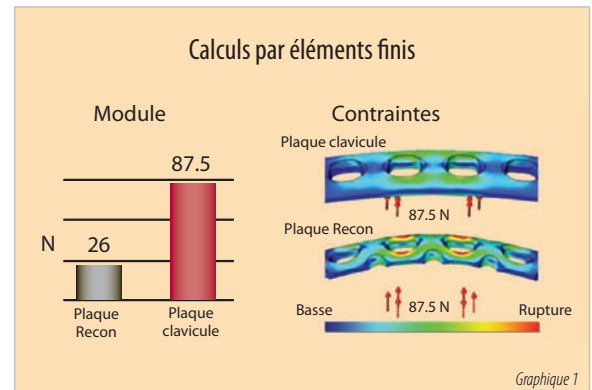


La composition et la résistance des plaques du système de plaques clavicule Acumed sont respectées et reconnues comme leurs principales caractéristiques. L'analyse interne de notre système initial montrait que, soumise à une pression égale, une plaque de reconstruction en acier inoxydable rompait en plusieurs endroits alors que la plaque Acumed n'accusait aucune déformation durable (graphique 1)⁵. Ces conclusions abondent dans le sens d'une étude publiée évaluant les propriétés biomécaniques in-vitro de la plaque clavicule pré-chantournée Acumed en titane et les comparant à celles de la plaque de compression 3,5mm à contact limité (LCDC) d'un concurrent. Les résultats ont démontré que la réaction à la tension axiale, à la compression axiale, à la tension en torsion et à la compression en torsion des plaques n'étaient pas modifiées après la pose⁶. Les auteurs ont ajoutés que « la plaque clavicule pré-chantournée peut offrir plusieurs avantages potentiels. Sa forme anatomique proche de la clavicule naturelle et, l'existence d'adaptations aux côtés droit et gauche, permettent de réduire le temps d'intervention. Plus fine et avec des extrémités arrondies, elle rend possible une meilleure restauration de la forme initiale et une meilleure tolérance du patient, en comparaison avec la plaque LCDC. Le coefficient d'élasticité du titane, plus faible que celui de l'acier inoxydable, peut amener à une moindre modification du champ des contraintes⁷ ».

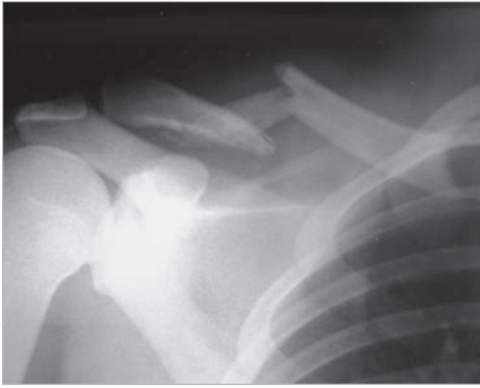
Bien que déjà très à la pointe, Acumed a reconnu que les progrès de la fabrication de matériel médical pourraient améliorer la capacité à concevoir des plaques encore plus résistantes. Acumed a testé rigoureusement le spectre des alliages de titane médicalement implantables pour identifier le plus adapté à la fabrication et ainsi améliorer les résultats sur le patient, tout en conservant les avantages significatifs de faible coefficient d'élasticité du titane.

Des essais biomécaniques menés par un laboratoire universitaire indépendant ont caractérisé plusieurs structures de plaques et applications sur l'os. L'un de ces tests a comparé la résistance de la plaque clavicule antérieure 8 trous en titane Acumed à la plaque de reconstruction 316L en acier inoxydable d'un concurrent. Les résultats ont démontré que la plaque clavicule antérieure Acumed a résisté à un nombre de cycle 14 fois plus important que la plaque de reconstruction concurrente avant de rompre (graphique 2)⁸. Au cours d'une comparaison de plaques s'intéressant aux plaques clavicule Acumed produites à partir de l'ancienne structure en titane et à celles issues du nouvel alliage de titane, le laboratoire a remarqué un accroissement de la résistance de la plaque à la fois pour les plaques fines et pour les plaques étroites (graphique 3). Cet accroissement de résistance autorise une réduction de volume de plaque de 13% par rapport à l'ancienne ligne de plaques clavicule Acumed. Ceci réduit encore les risques d'irritation des tissus mous, la nécessité de retirer l'implant et, peut-être le plus important, permet de concevoir des plaques étroites adaptées aux patients ayant une petite structure osseuse.

La littérature scientifique explique qu'une plaque de compression (LCP pour Locking Compression Plate) appliquée à la clavicule supérieure est sujette à rupture lorsque les vis sont insérées dans une direction purement axiale. C'est particulièrement vrai pour la clavicule latérale, où le poids des bras peut exercer une pression vers le bas et créer un affaissement de la clavicule par rapport à la plaque⁹. Acumed s'est concentré sur ce problème dans la conception de ses plaques clavicule distales en offrant des possibilités d'insertion de vis divergentes et convergentes de 2,3 ou 3,5mm pour accroître nettement la résistance aux forces d'extraction axiale par rapport aux vis de 3,5mm insérées perpendiculairement à la plaque. Une série d'essais internes a montré qu'un positionnement divergent et convergent des vis influençait favorablement la résistance à l'arrachement (graphique 4)¹⁰.



Plaques clavicle diaphysaires

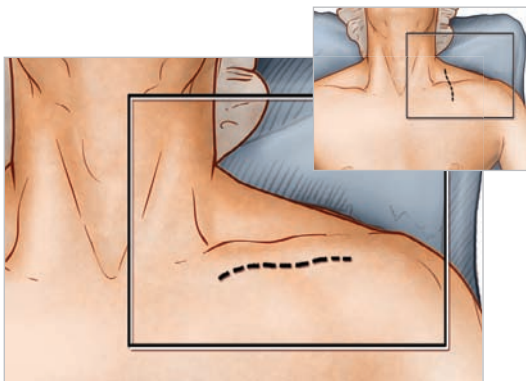


1 Planification préopératoire et positionnement du patient

Après la réalisation d'une évaluation radiographique approfondie, le patient est placé en position « beach chair », la tête tournée et inclinée de 5 à 10° à l'écart du côté opéré. Un traversin est placé entre la tête et les omoplates du patient permettant à l'épaule de se décaler en arrière. Ceci facilitera la réduction en plaçant la clavicle en avant pour en rétablir la longueur et en améliorer l'exposition. L'extrémité supérieure impliquée du patient est préparée et drapée de façon stérile permettant au bras d'être manipulé pour réduire davantage la fracture si nécessaire.

Options radiographiques pour fractures de la clavicle diaphysaire :

L'évaluation radiographique commence par un cliché antéro-postérieur afin d'observer les articulations acromio-claviculaire et sternoclaviculaire (SC). Si les structures thoraciques obstruent l'image, un point de vue céphalique incliné de 20° à 60° peut être utile. Pour des fragments déplacés, en particulier dans le cas d'un fragment en aile de papillon orienté verticalement, une vue antéro-postérieure oblique à 45° peut s'avérer utile. Si une luxation ou une subluxation de la clavicle médiale ou de l'articulation sternoclaviculaire est suspectée, une vue céphalique inclinée de 40° de l'articulation SC ou un scanner sont recommandés¹¹. Dans le cas où la décision quant au traitement opératoire s'oriente vers un raccourcissement de la clavicle, on suggère une vue antéro-postérieure caudale à 15° par rayons X pour constater les différences par rapport au côté sain.

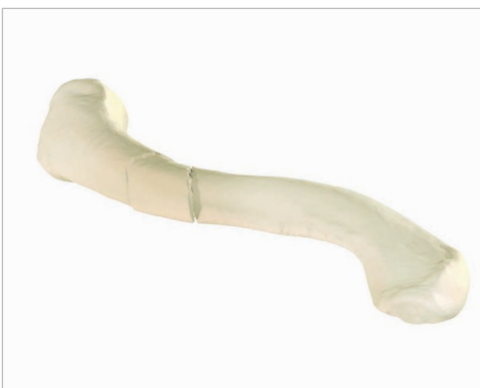

2 Exposition

Les chirurgiens ont deux possibilités d'incision: première option, une incision transversale infra clavulaire (de la zone médiale vers la zone latérale) de 3 à 5cm est réalisée parallèlement à l'axe longitudinal de la clavicle afin que la cicatrice ne se trouve pas sur la plaque. Cette approche fournit un accès pratique et illimité à toute la longueur de l'os. La deuxième option, une incision le long des lignes de Langer perpendiculaire à l'axe longitudinal donne de meilleurs résultats cosmétiques et moins de dommages aux nerfs sus-claviculaires cutanés.

Le tissu adipeux ainsi que les fibres du muscle peaucier sont incisés. L'identification et la protection des branches des nerfs sus-claviculaires préservent la sensibilité cutanée sous l'incision. Le fascia pectoral est scindé le long de l'incision et relevé par électrocoagulation pour créer des volets épais qui peuvent être fermés sur la plaque à la fin de la procédure.

Conseil : Il est important de maintenir les attaches tendineuses aux fragments en aile de papillon dans le but d'assurer la revascularisation.



3 Choix de la plaque

Réduire la fracture en plaçant deux pinces de réduction (PL-CL04) sur le fragment médial et le fragment distal. Ecarter, soulever et faire tourner le fragment distal pour obtenir une réduction. La plaque clavicle diaphysaire gauche ou droite de taille appropriée est choisie dans le système parmi les différentes longueurs et courbures. Placez les deux trous oblongs de compression centrales sur la fracture, idéalement en laissant trois trous de verrouillage et/ou de compression de part et d'autre de la fracture. La plaque peut être glissée médialement ou latéralement vers l'emplacement idéal. En cas de pseudarthrose ou cal vicieux, la courbe de la plaque peut servir de guide à la réduction anatomique de la clavicle, et à réduire les contraintes sur les articulations sterno-claviculaires (SC) et acromio-claviculaires.

Conseil : avant la pose de la plaque, une fixation de rappel peut être pratiquée entre les fragments majeurs de la fracture pour une neutralisation ou une compression axiale. Avant d'appliquer la plaque, réduire et fixer les plus gros fragments intermédiaires aux fragments principaux, percer la première corticale, avec le foret de 3,5mm (MS-DC35). Insérer le guide foret étroit de 3,5 mm (PL-2196) et percer la seconde corticale en utilisant un foret de 2,8mm (MS-DC28). Il est important de préserver les tissus mous.

Une fraise (PL-2080) est disponible pour faciliter le placement de vis inter-fragmentaires.

Habituellement, les plaques les plus grandes sont idéales pour la plupart des hommes adultes, les plaques intermédiaires pour les plus jeunes hommes et la plupart des femmes, les plaques étroites sont dédiées aux patients les plus petits.

4 Positionnement de la plaque


Une fois la plaque idéalement positionnée, elle est provisoirement fixée à la clavicle avec des broches à butée de plaque (PL-PTACK) ou des davieres à plaques (80-0223). Idéalement, la plaque doit être appliquée en compression en utilisant le guide de perçage centré/décentré 2,8 mm (PL-2095) afin de réduire le risque de retard de consolidation ou de pseudarthrose. La plaque peut être appliquée à l'un des fragments majeurs de la fracture et utilisée comme un outil pour rapprocher d'autres fragments à cette structure os-plaque. S'assurer que les fragments en question ne soient pas « flottants ». La préservation des attaches ligamentaires permet de restaurer l'anatomie de la clavicle (longueur, continuité, orientation).

Conseil : Si l'anatomie du patient exige une courbure différente de celles des plaques fournies avec les plaques conçues pour le côté concerné et pour un ajustement plus anatomique sur les fractures hors du tiers moyen de la clavicle, la plaque peut être pivotée de 180°, ou encore être choisie parmi les plaques prévues pour le côté opposé.

Des cintreuses de plaque (PL-2045) sont disponibles au cas où le besoin de chantourner davantage se ferait sentir.

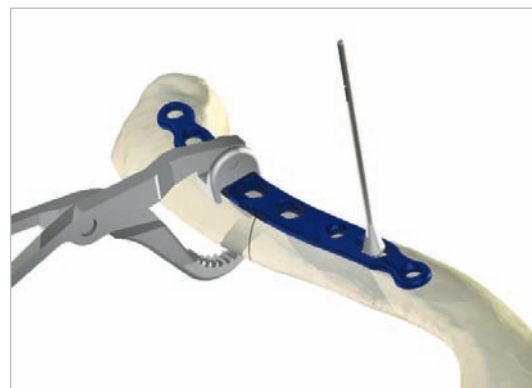
Conseil : La plaque peut être tournée de 180° pour un ajustement plus anatomique.

Évitez d'utiliser la pince pour plaques PL-CL04 pour serrer la plaque et l'os, les mâchoires dentelées endommageraient la surface de la plaque.

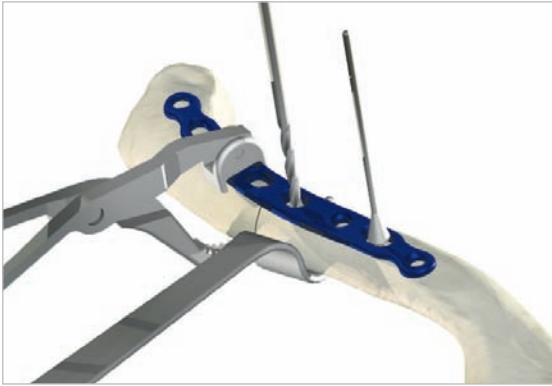


En cas de cintrage de la plaque, veuillez respecter les indications suivantes :

- Ne pas cintrer une plaque à plus de 30 degrés d'angle.
- Le rayon de cintrage doit être supérieur à 2,5mm.
- Ne pas plier, déplier ou replier plus d'une fois.
- Éviter de plier au niveau des trous de verrouillage.



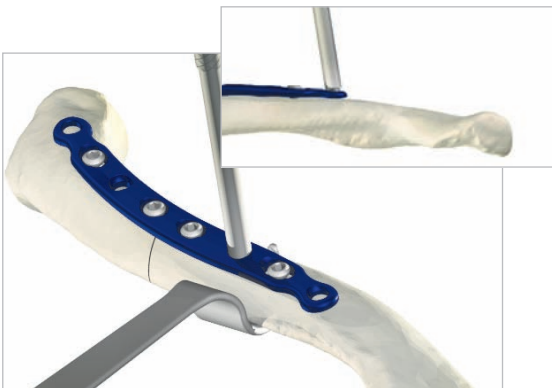
Plaque clavicule diaphysaire



5 Insertion des vis non verrouillées

Les vis non verrouillées peuvent être positionnées de manière unicorticale ou bicorticale. Si des vis bicorticales sont utilisées, il est important de ne pas trop pénétrer le cortex inférieur et de risquer ainsi une blessure neuro-vasculaire. L'écarteur clavicule (PL-CL03) ou d'autres moyens de protection doivent être placés sous la surface inférieure de la clavicule pour protéger les structures neurovasculaires d'une pénétration excessive du foret. Pour une stabilité initiale, les deux premières vis placées doivent être de part et d'autre (médiale et latérale) du site de la fracture. Bien que les vis corticales 3,5mm (CO-3XX0) soient recommandées, des vis corticales optionnelles 2,7mm (CO-27XX) et vis à os spongieux 4,0mm (CA-4XX0) sont disponibles. Monter le manche du tournevis (MS-3200 ou MS-1210) sur l'embout (HPC-0025 ou HT-2502). Percer avec la taille de foret appropriée (MS-DC28) et le guide de perçage centré/décentré (PL-2095), mesurer la profondeur (MS-9022) et placer les vis dans les trous oblongs avec le tournevis assemblé. Une fois les deux vis en place, les broches à butée pour plaques (PL-PTACK) ou daviers qui maintiennent la plaque à la clavicule peuvent être retiré(e)s.

Conseil : remplacer les forets s'ils viennent en contact avec l'écarteur clavicule.



6 Insertion des vis verrouillées

Utiliser le guide de perçage verrouillé (MS-LDG35) et le foret de 2,8mm (MS-DC28), placer les vis de fixation de 3,5mm (COL-3XX0) dans les trous filetés de sorte qu'il y ait au moins trois vis (si possible) de chaque côté de la fracture.

Conseil : les trous extérieurs les plus médiaux et latéraux sont inclinés de 10° et les guides de perçage verrouillés doivent être insérés en tenant compte de ces angles.

Les tarauds à os (MS-LTT35 ou LTT27) sont recommandés pour les patients ayant un os dense. Le guide de perçage doit être retiré avant le taraudage.

Si la position de la tête du patient est un obstacle, le tournevis hexagonal flexible (80-0302) peut être utilisé pour faciliter l'insertion des vis.

Selon le degré de morcellement, on peut utiliser une matrice osseuse déminéralisée, autogreffe de la crête iliaque ou des fragments d'os d'allogreffe pour remplir des zones dépourvues d'os¹³. En cas de pseudarthrose hypertrophique, le cal du site de pseudarthrose peut être suffisant pour fournir le matériau de greffe.

7 Position finale de la plaque et vis

Une radiographie per-opératoire est recommandée pour vérifier la position des vis et la réduction finale de la fracture. Si le chirurgien estime que la qualité de l'os du fragment latéral est pauvre, des sutures peuvent être passées de la zone médiale vers la zone latérale autour de la coracoïde et de la plaque, pour soulager les contraintes sur la fixation latérale. Après une irrigation minutieuse et une évaluation radiographique approfondie, le fascia clavipectoral est refermé sur la clavicule et la plaque, suivi par la fermeture des tissus sous-cutanés et des muscles en couches séparées. Enfin, suturer la peau en utilisant des fils résorbables avec un point sous-cutané et panser la plaie.

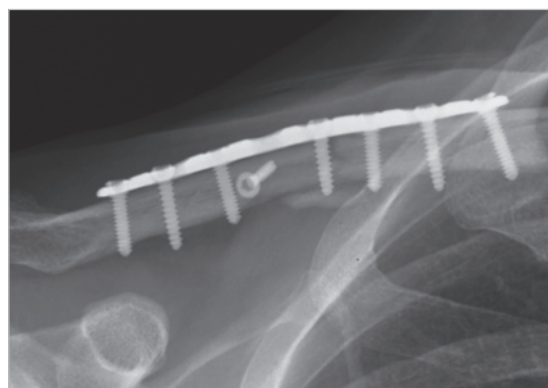
Protocole post opératoire

Pendant les quatre premières semaines, le bras du patient est placé soit dans une attèle ou sur un coussin d'abduction pour élever le bras et abaisser la clavicule, soulageant ainsi l'articulation acromio-claviculaire¹⁴. Des exercices de mobilisation passive sont initiés au cours des quatre premières semaines (pendule, Codman, biceps isométriques, et mouvements du coude et du poignet). Il convient de souligner aux patients qu'ils doivent éviter toute activité impliquant de soulever des objets lourds, de pousser ou de tirer. Selon le niveau de fragmentation et la stabilité de la fixation, l'exercice actif assisté est initié après quatre à six semaines, et le renforcement actifs après six à huit semaines, si la consolidation est confirmée par radiographie. Un retour complet aux activités est autorisé une fois la consolidation effective.

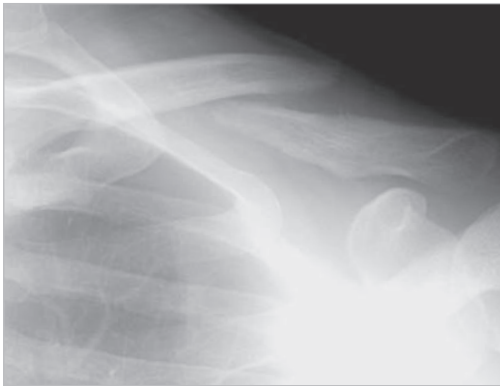Conseil : en raison du risque de nouvelle fracture, le retrait de l'implant n'est généralement pas recommandé avant une période deux ans après l'intervention.

Contre-indications

La planification préopératoire et la sélection des patients sont des étapes cruciales. Les patients à risque élevé de chutes multiples, l'abus d'alcool, ou les troubles du comportement peuvent occasionner une défaillance mécanique rapide de la fixation et ne sont pas adaptés à cette procédure. Les autres contre-indications sont les suivantes: infection active dans le site opératoire ; irradiation préalable des tissus mous dans le site opératoire ; brûlures sur la zone claviculaire; mauvais état général. Les patients qui sont incapables ou refusent de participer à un programme de rééducation post opératoire n'ont pas l'indication pour cette intervention chirurgicale¹⁵.



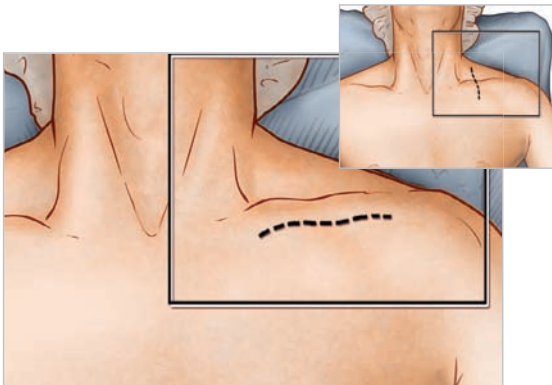Plaque clavicule antérieure



1 Planification préopératoire et positionnement du patient

Après la réalisation d'une évaluation radiographique approfondie, le patient est placé en position « beach chair », la tête tournée et inclinée de 5 à 10° à l'écart du côté opéré. Un traversin est placé entre la tête et les omoplates du patient permettant à l'épaule blessée de se rétracter. Ceci facilitera la réduction en plaçant la clavicule en avant pour en rétablir la longueur et en améliorer l'exposition. L'extrémité supérieure impliquée du patient est préparée et drapée de façon stérile permettant au bras d'être manipulé pour réduire davantage la fracture si nécessaire.

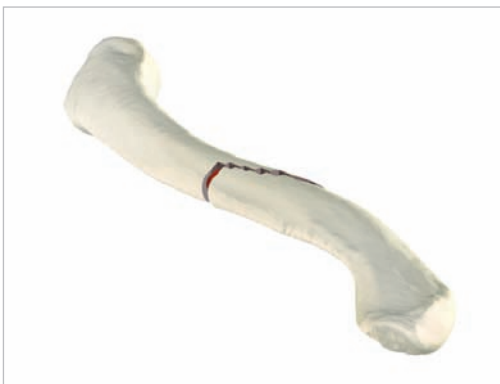Conseil : L'évaluation radiographique commence par une vue antéro-postérieure afin d'observer les articulations acromio-claviculaire (AC) et sterno-claviculaire (SC). Si les structures thoraciques obstruent l'image, un point de vue céphalique incliné de 20° à 60° peut être utilisé. Pour des fragments déplacés, en particulier dans le cas d'un fragment en aile de papillon orienté verticalement, une vue antéro-postérieure oblique à 45° peut s'avérer utile. Si une luxation ou une subluxation de la clavicule médiale ou de l'articulation sterno-claviculaire est suspectée, une vue céphalique inclinée de 40° de l'articulation SC ou un scanner sont recommandés¹⁶. Dans le cas où la décision quant au traitement opératoire s'oriente vers un raccourcissement de la clavicule, on suggère une vue antéro-postérieure caudale à 15° par rayons X pour constater les différences par rapport au côté non blessé¹⁷.



2 Exposition

Les chirurgiens ont deux possibilités d'incisions: première option, une incision transversale infraclaviculaire (de la zone médiale vers la zone latérale) de 3 à 5 cm est réalisée parallèlement à l'axe longitudinal de la clavicule afin que la cicatrice ne se trouve pas sur la plaque. Cette approche fournit un accès pratique et illimité à toute la longueur de l'os. La deuxième option, une incision le long des lignes de Langer perpendiculaire à l'axe longitudinal donne de meilleurs résultats cosmétiques et moins de dommages aux nerfs sus-claviculaires cutanés.

Le muscle peaucier latéral est libéré, et les nerfs sus-claviculaires traversant la face antérieure de la clavicule sont identifiés et épargnés. Le fascia clavipectoral est alors incisé le long des attaches tendineuses à la clavicule antérieure et est soigneusement écarté vers le bas. L'ouverture est d'abord effectuée le long du fragment médial qui est généralement repoussé loin des structures intraclaviculaires vitales. Dans le cas d'une fracture aiguë, une dissection minimale des tissus mous est réalisée sur le site de la fracture. En cas de pseudarthrose, débrider le tissu fibreux et forer les extrémités de la fracture pour ouvrir le canal intra-médullaire¹⁸. Il est important de préserver les liens des tissus mous sur les fragments en aile papillon afin de maintenir une vascularisation. On réduit ensuite la fracture.




3 Choix de la plaque

Sélectionner la plaque clavicule verrouillée antérieure appropriée parmi les différentes longueurs et courbures disponibles. Les deux trous oblongs de compression centraux doivent être placés sur la fracture en laissant idéalement les trous de verrouillage et/ou de compression de part et d'autres des fragments de la fracture ; toutefois, la plaque peut être glissée médialement ou latéralement pour une position optimale. La courbure de la plaque peut guider une réduction anatomique de la clavicule.

Conseil : en cas de fracture oblique, on pourra utiliser une vis de rappel soit dans la plaque soit directement dans l'os à un angle de 90° avec la fracture selon la configuration de celle-ci. Les vis de rappel ainsi utilisées renforcent considérablement la structure¹⁹. Après avoir perforé la première corticale avec un foret de 3,5mm (MS-DC35), le guide de perçage étroit de 3,5mm (PL-2196) est inséré et la seconde corticale est percée avec un foret de 2,8mm (MS-DC28).

Des cintreuses de plaque (PL-2045) sont disponibles au cas où il serait nécessaire de chanterner la plaque pour un ajustement parfait sur la clavicule.



En cas de cintrage de la plaque, veuillez respecter les indications suivantes :

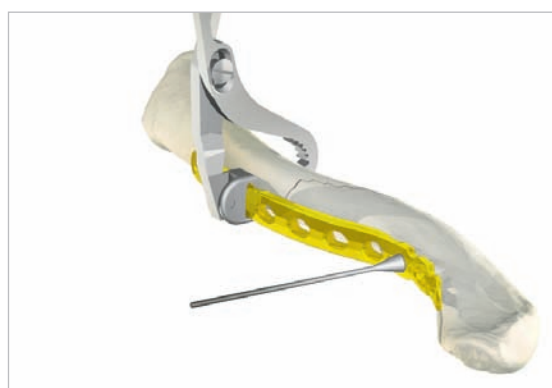
- Ne pas cintrer une plaque à plus de 30 degrés.
- Le rayon de cintrage doit être supérieur à 25 mm.
- Ne pas plier, déplier et replier plus d'une fois.
- Eviter de plier au niveau des trous de verrouillage.

4 Positionnement de la plaque

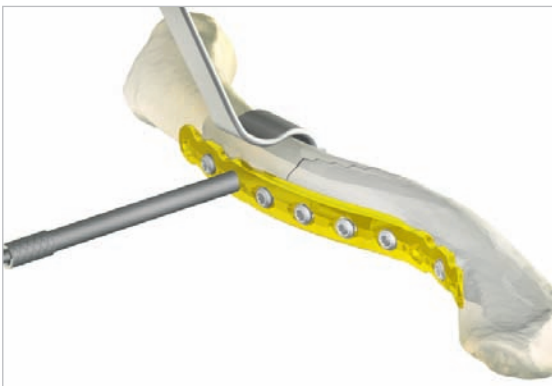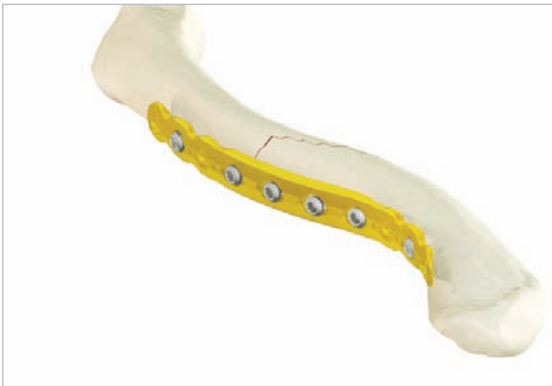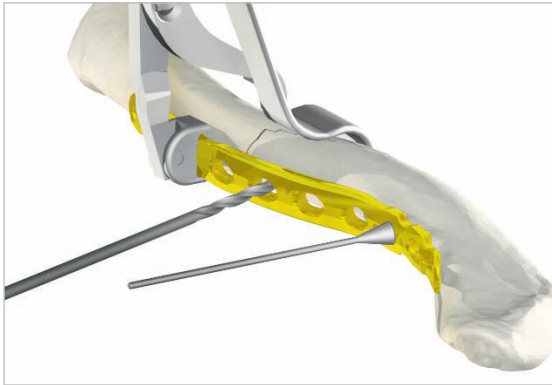Une fois la plaque idéalement positionnée, elle est provisoirement fixée à la clavicule avec des broches à butée de plaque (PL-PTACK) ou des daviers (80-0223). Les vis non verrouillées peuvent être positionnées de manière unicorticale ou bicorticale. Si des vis bicorticales sont utilisées, il est important de ne pas trop pénétrer la seconde corticale pour ne pas risquer une blessure neuro-vasculaire. L'écarteur clavicule (PL-CL03) est fourni pour protéger les structures neuro-vasculaires environnantes.

Conseil : La plaque peut être tournée de 180° pour un ajustement plus anatomique.

Utiliser le davier adapté à la plaque (illustré ci-contre) et éviter d'utiliser le davier pour plaques PL-CL04 pour fixer la plaque à l'os, les mâchoires dentelées endommageraient la surface de la plaque.



Plaque clavicle antérieure



5 Insertion des vis non verrouillées

Les vis non verrouillées peuvent être positionnées de manière unicorticale ou bicorticale. Si des vis bicorticales sont utilisées, il est important de ne pas trop pénétrer le cortex postérieur et de risquer ainsi une blessure du plexus brachial. L'écarteur clavicle (PL-CL03) ou d'autres moyens de protection doivent être utilisés pour prévenir une pénétration excessive du foret. Pour une stabilité précoce, les deux premières vis placées doivent être placées de part et d'autre (médialement et latéralement) du site de la fracture. Bien que les vis corticales 3,5mm (CO-3XX0) soient recommandées, des vis corticales optionnelles 2,7mm (CO-27XX) et des vis à os spongieux 4,0mm (CA-4XX0) sont disponibles. Monter le manche de tournevis (MS-3200) sur l'embout (HPC-0025 ou HT-2502). Percer avec le foret approprié (MS-DC28) et le guide de perçage centré/décentré (PL-2095) puis mesurer la profondeur (MS-9022) et placer les vis dans les trous oblongs avec le tournevis assemblé. Lorsque deux vis sont installées, les broches à butée de plaque ou daviers à os qui maintenaient la plaque à la clavicle peuvent être retiré(e)s.

Conseil : remplacer les forets s'ils viennent en contact avec l'écarteur.

6 Insertion des vis verrouillées

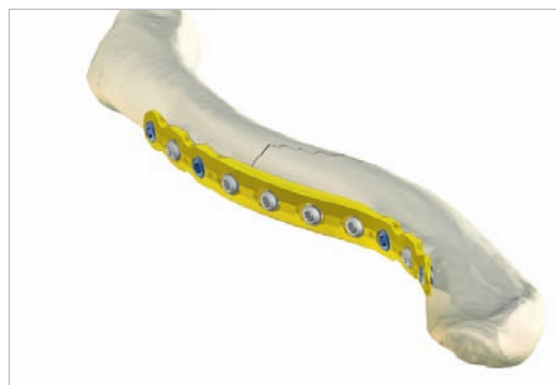En utilisant le guide de perçage verrouillé (MS-LDG35) et le foret de 2,8mm (MS-DC28), placer les vis verrouillées de diamètre 3,5mm (COL-3XX0) dans les trous filetés de sorte qu'il y ait au moins trois vis (si possible) de chaque côté de la fracture.

Conseil : les tarauds à os (MS-LTT35 ou MS-LTT27) sont recommandés pour les patients avec un os dense. Le guide de perçage doit être retiré avant le taraudage.

Selon le degré de morcellement, on peut utiliser une matrice osseuse déminéralisée, une autogreffe de la crête iliaque ou des fragments d'os d'allogreffe pour remplir des zones dépourvues d'os²⁰. En cas pseudarthrose hypertrophique, le cal du site de pseudarthrose peut être suffisant pour fournir le matériau de greffe.

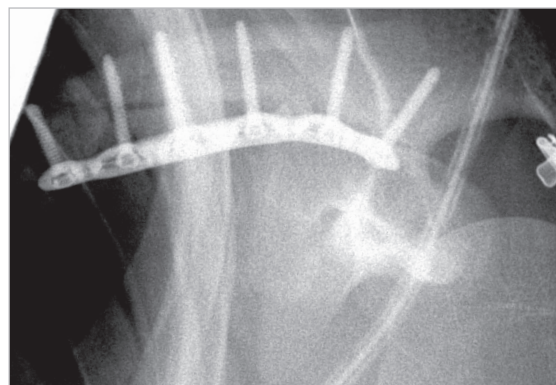
7 Positionnement final de la plaque et des vis

Une radiographie per opératoire est recommandée afin de vérifier la position des vis et la réduction finale de la fracture. Si le chirurgien estime que la qualité de l'os du fragment latéral est pauvre, les sutures peuvent être effectuées de la zone médiale vers la zone latérale autour de la coracoïde et de la plaque pour soulager la fixation latérale de ses contraintes. Après une évaluation radiographique et une irrigation abondante, le fascia clavipectoral est refermé sur la clavicule et la plaque, suivie par la fermeture des tissus sous-cutanés et des muscles en couches séparées. Enfin, suturer la peau en utilisant des fils résorbables avec un point sous-cutané et panser la plaie.



Protocole postopératoire

Pendant les quatre premières semaines, le bras du patient est placé soit dans une attèle ou un coussin d'abduction pour élever le bras et abaisser la clavicule, soulageant l'articulation acromio-claviculaire²¹. Des exercices de mobilisation passive sont initiés au cours des quatre premières semaines (pendule, Codman, musculation isométrique des biceps et des mouvements du coude et du poignet). Il convient de souligner aux patients qu'ils doivent éviter toute activité impliquant de lever, tirer ou pousser de lourdes charges. Selon le niveau de fragmentation et la stabilité de la fixation, des exercices de mobilisation active assistée sont mis en place après quatre à six semaines. Un renforcement actif est initié six à huit semaines après l'opération, une fois que la consolidation est visible par radiographie. Un retour complet aux activités est autorisé une fois la consolidation avérée.

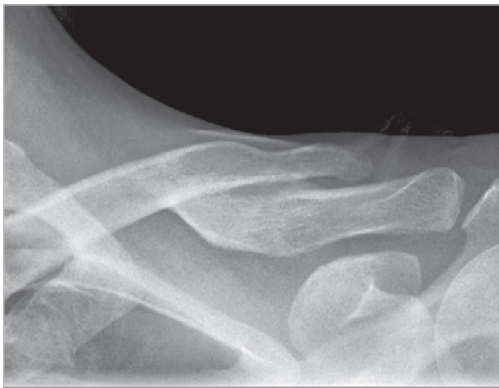

Conseil : en raison du risque de nouvelle fracture, le retrait de l'implant n'est généralement pas recommandé avant les deux ans suivant l'intervention.

Contre-indications

La planification préopératoire et la sélection des patients sont des étapes cruciales. Les patients à risques élevés (chutes multiples, abus d'alcool, non-observance des règles) peuvent connaître très tôt une défaillance mécanique de la fixation. Les autres contre-indications sont : infection active dans le champ opératoire ; irradiation des tissus mous dans le site opératoire ; brûlures sur la zone claviculaire ; conditions médicales défavorables. Les patients qui se trouvent dans l'incapacité ou le refus de participer à un programme de rééducation postopératoire n'ont pas l'indication pour une intervention chirurgicale de ce type²².

Plaque clavicule distale

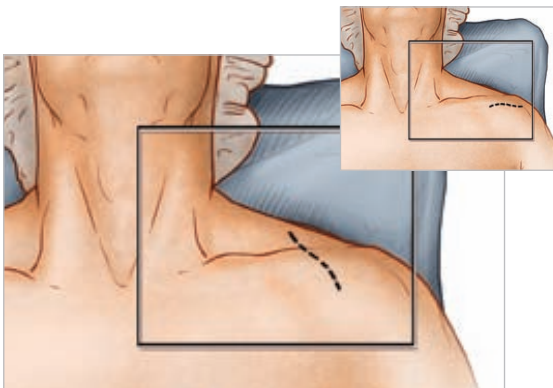


1 Planification pré opératoire et positionnement du patient

Après la réalisation d'une évaluation radiographique approfondie, le patient est placé en position « beach chair », la tête tournée et inclinée de 5 à 10° à l'écart du côté opéré. Un traversin est placé entre la tête et les omoplates du patient permettant à l'épaule blessée de se retractor en arrière. Ceci facilitera la réduction en plaçant la clavicule en avant pour en rétablir la longueur et en améliorer l'exposition. L'extrémité supérieure concernée du patient est préparée et drapée de façon stérile permettant au bras d'être manipulé pour réduire davantage la fracture si nécessaire.

Conseil : après un traumatisme axial de l'épaule, il est important d'effectuer une analyse clinique complète car la blessure n'est pas uniquement une blessure osseuse mais implique également un endommagement des tissus mous causant la disjonction des ligaments coraco-claviculaire (CC) et de l'articulation acromio-claviculaire²³. En conséquence, l'examen de l'articulation acromio-claviculaire et des ligaments coraco-claviculaires sont importants pour le succès de l'intervention.

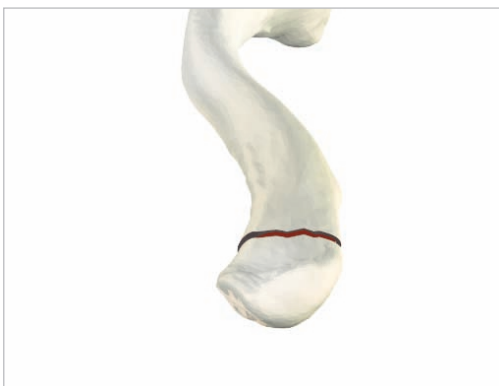La première étape des techniques chirurgicales de pose des plaques clavicule antérieure et diaphysaire autorise une série complète d'options d'évaluation radiographique. Il est important de noter qu'une radiographie antéro-postérieure peut sous-estimer le déplacement de la clavicule distale. Si un élargissement de l'articulation acromio-claviculaire est visible sur le cliché antéro-postérieur, une radiographie axillaire devrait être nécessaire pour déterminer l'existence d'une rupture acromio-claviculaire²⁴.



2 Exposition

Les chirurgiens pourront choisir entre deux types d'incisions: la première option est une incision transversale de 3 à 5 cm sous la clavicule distale et l'articulation acromio-claviculaire. L'incision est habituellement placée à mi-chemin entre les migrations médiales et latérales du fragment proximal. La deuxième option est une incision le long des lignes de Langer perpendiculaire à l'axe longitudinal pour de meilleurs résultats cosmétiques et moins de dommages aux nerfs cutanés supra claviculaires.

La dissection est effectuée jusqu'au fascia et les lambeaux de peau sont relevés. Les nerfs cutanés sont protégés. Les muscles deltoïde et trapéze sont alors relevés au-dessus du périoste, à l'écart des fragments d'os, évitant les branches du nerf infra-claviculaire. Il est important de garder les attaches ligamentaires aux fragments en aile de papillon dans le but de maintenir la vascularisation. La fracture est alors réduite.



3 Sélection de la plaque

Sélectionner la plaque clavicule distale verrouillée de taille appropriée parmi les différentes longueurs et courbures du système. La courbe de la plaque peut contribuer à guider la réduction de la clavicule et réduire la tension sur les articulations sterno et acromio-claviculaires.

Conseil : des vis de rappel peuvent être utilisées pour une fixation inter-fragmentaire. Plusieurs fractures claviculaires de type IIB présentent une fracture à clivage horizontal qui s'étend jusqu'à l'articulation acromio-claviculaire, et peuvent être traitées de cette manière²⁵.

Elever le bras à un niveau supérieur aide à réduire l'articulation acromio-claviculaire. Après avoir percé la première corticale avec un foret de 3,5mm (MS-DC35), insérer le guide de perçage de 3,5mm (PL-2196) et percer la seconde corticale avec un foret de 2,8mm (MS-DC28). Une fraise (PL-2080) est disponible pour faciliter l'enfouissement des vis inter-fragmentaires.

4 Positionnement de la plaque

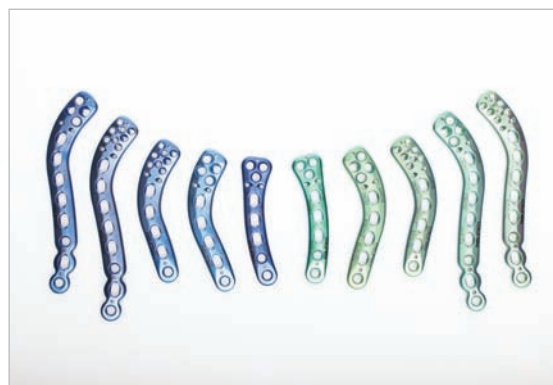Une fois la plaque idéalement positionnée, elle est provisoirement fixée à la clavicule avec des clous à tête pour plaques (PL-PTACK) ou des davier à plaques (80-0223). Sous évaluation radiographique, les trous pour broches de Kirchner situés à chaque extrémité de la plaque clavicule distale verrouillée offrent la possibilité de vérifier que l'insertion des vis ne se fera pas en pénétrant l'articulation acromio-claviculaire.

Les vis non verrouillées peuvent être positionnées de manière unicorticale ou bicorticale. Si des vis bicorticales sont utilisées, il est important de ne pas trop pénétrer la seconde corticale et de risquer ainsi une blessure neuro-vasculaire. L'écarteur clavicule (PL-CL03) doit être placé sous la surface inférieure de la corticale afin de protéger les structures neuro-vasculaires de la pointe du foret.

Conseil : la plaque peut être tournée de 180° pour un ajustement plus anatomique.

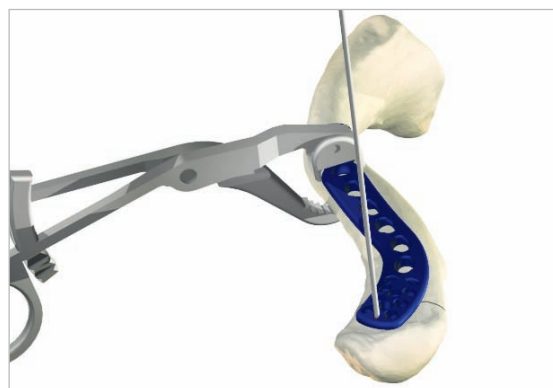
Utiliser le davier adapté à la plaque (illustré ci-contre) et éviter d'utiliser le davier pour plaques PL-CL04 pour fixer la plaque à l'os, les mâchoires dentelées endommageraient la surface de la plaque.

***A partir de ce point, la technique chirurgicale traite de l'utilisation d'une plaque à huit vis de 2,3mm.**

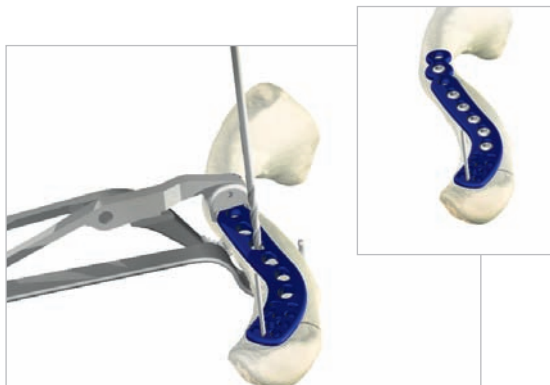


En cas de cintrage de la plaque, veuillez respecter les indications suivantes :

- Ne pas cintrer une plaque à plus de 30 degrés.
- Le rayon de cintrage doit être supérieur à 25 mm.
- Ne pas plier, déplier et replier plus d'une fois.
- Eviter de plier au niveau des trous de verrouillage.

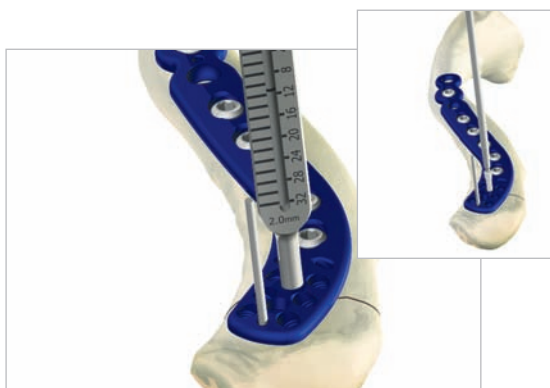


Plaque clavicule distale à 8 vis de 2,3mm



5 Insertion des vis non verrouillées

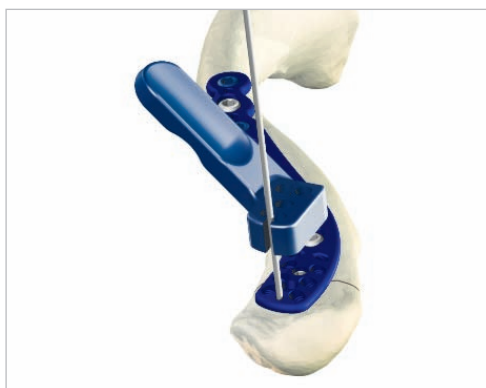Pour une stabilité immédiate, les deux premières vis doivent être placées médialement et latéralement par rapport au site de fracture. Selon la plaque sélectionnée, les vis mono-axiale de 2,3mm (CO-N23xx) et les vis corticales de 3,5mm (CO-3xx0) sont recommandées (en option, des vis corticales de 2,7mm (CO-27xx) et des vis à os spongieux de 4,0mm (CA-4xx0) sont disponibles sur demande). Assembler le manche du tournevis (MS-3200) à son embout (HPC-0025 ou HT-2502). Percer avec la taille de foret appropriée (MS-DC28) et le guide de perçage centré/décentré (PL-2095) puis mesurer la profondeur (MS-9022) et placer les vis dans les trous oblongs de compression. Lorsque les deux vis sont installées, les broches à butée de plaques ou daviers à os qui maintiennent la plaque à la clavicule peuvent être retirés.



6 Insertion des vis verrouillées

Avant de placer le bloc-guide de visée (80-0450 / 80-0451) sur la plaque, sécuriser la plaque sur un fragment distal en insérant une vis non verrouillée de 2,3mm dans le trou médial le plus centré. Afin de s'assurer que la plaque n'empiète pas sur l'articulation acromio-claviculaire, placer une broche de Kirschner de 1,4mm (WS-1505ST) dans le trou dédié à l'extrême distale de la plaque.

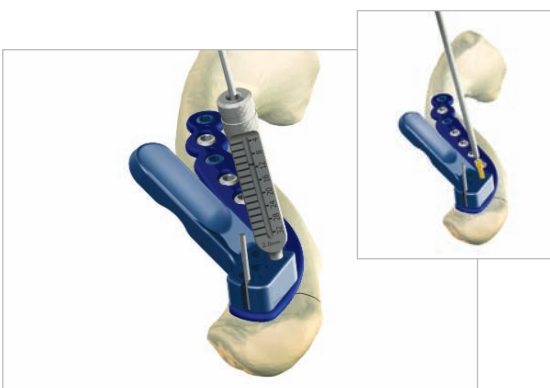
Les blocs-guide de visée sont identifiés par un code couleur (bleu=gauche et vert=droit). Glisser le bloc de visée le long de la broche de Kirschner jusqu'à la plaque. Le bloc-guide de visée est correctement positionné lorsque les deux ergots sur la surface inférieure du bloc-guide de visée s'enclenchent dans les deux trous de suture juste à côté des trous pour vis distales. Le bloc-guide de visée doit être dans l'alignement de la plaque pour un fonctionnement correct.



7 Insertion des vis verrouillées

Pour les trous distaux, placer le canon de perçage vissé 2,0mm (80-0249) dans le trou souhaité et tourner dans le sens des aiguilles d'une montre jusqu'à ce que le canon soit complètement vissé dans la plaque. Ce montage maintiendra le bloc-guide de visée contre la plaque. Insérer le foret 2,0mm (80-0318) et forer jusqu'à la profondeur désirée. La profondeur de perçage se lit en utilisant la marque laser du foret et les graduations du canon de perçage vissé 2,0mm. Si la profondeur mesurée est intermédiaire entre deux tailles de vis, choisir la vis la plus courte. Retirer le canon de perçage vissé et insérez la vis de longueur adéquate dans le bloc de visée. Pour insérer les vis verrouillées 2,3mm (CO-T23xx) dans les trous taraudés, utiliser l'embout de tournevis hexagonal 1,5mm (HPC-0015) avec le manche de tournevis (MS-2210). Engager la vis jusqu'à ce que la tête de vis soit noyé sous la surface de la plaque. Répéter ces opérations de manière à ce qu'au moins 6 vis aient été dûment insérées dans la plaque et l'os.

Pour la partie diaphysaire, utiliser le canon de perçage vissé (MS-LDG35) et le foret 2,8mm (MS-DC28) pour insérer les vis verrouillées 3,5mm (COL-3xx0).



8 Positionnement final de la plaque et des vis

Pendant l'intervention, une radiographie per opératoire est recommandée afin de vérifier la position des vis et la réduction finale de la fracture.

Si le chirurgien estime que la qualité de l'os du fragment latéral est pauvre, des sutures peuvent être effectuées de la zone médiale vers la zone latérale autour de la coracoïde et au travers des trous de suture de la partie distale de la plaque pour soulager la fixation latérale des contraintes mécaniques. Après une évaluation radiographique et une irrigation minutieuse, fermer le fascia deltoïde-trapèze sur la clavicule et l'articulation acromio-claviculaire, puis fermer les tissus sous-cutanés et la peau. L'incision est pansée et le bras placé sur un coussin d'abduction afin d'élever le bras et d'abaisser la clavicule, en soulageant l'articulation acromio-claviculaire.

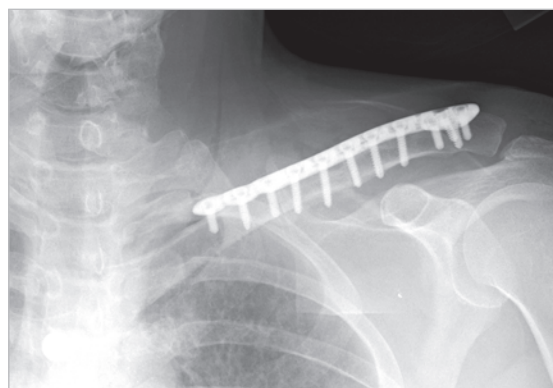
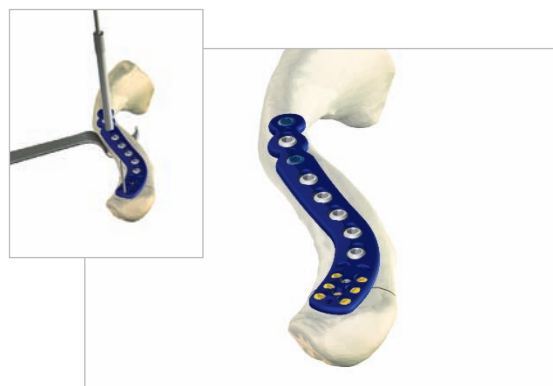Protocole postopératoire

Des exercices de mobilisation passive sont initiés au cours des quatre premières semaines (pendule, Codman, mobilisation isométrique des biceps, coude et poignet). Il convient de signaler aux patients qu'ils doivent éviter toute activité impliquant de lever, tirer ou pousser de façon intense. Selon le niveau de fragmentation et la stabilité de la fixation, des exercices de mobilisation active assistée sont mis en place après quatre à six semaines, et un renforcement actif est initié six à huit semaines après l'opération, une fois que la consolidation est visible par radiographie. Un retour complet aux activités est autorisé une fois la guérison avérée.


Conseil : en raison du risque de nouvelle fracture, le retrait de l'implant n'est généralement pas recommandé avant les deux ans suivant l'intervention.

Contre-indications

La planification préopératoire et la sélection des patients sont cruciales. Les patients à risque élevé en raison de chutes multiples, d'abus d'alcool, ou de non-suivi des prescriptions peuvent connaître très tôt une défaillance mécanique de la fixation et ne sont pas adaptés à cette procédure. Les autres contre-indications sont : infection active dans le site opératoire, irradiation des tissus mous dans le site opératoire, brûlures sur la zone claviculaire, conditions médicales défavorables. Les patients qui sont incapables ou qui refusent de participer à un programme de rééducation postopératoire ne sont pas éligibles à une intervention chirurgicale ²⁶.



Autres solutions pour l'épaule



Les plaques d'omoplate verrouillées Acumed sont conçues pour offrir une excellente fixation en cas de fractures transverses, de pseudarthroses et de cals vicieux de l'omoplate. Conçues par avec le Docteur William B. Geissler, les plaques Acumed sont spécifiques aux différentes indications et permettent aux chirurgiens de choisir une option adaptée aux besoins de leurs patients. Le design préformé écarte les besoins de chantournage des plaques dans le but d'épouser l'anatomie du patient et permet une meilleure restitution de l'angle fonctionnel de l'articulation de l'épaule. Ce design réduit non seulement le besoin et le temps de chantournage des plaques mais minimise également, pour le patient, l'irritation des tissus mous. Les plaques préformées aident le chirurgien à réduire la fracture en agissant comme base de reconstruction.



Avec le système de plaques d'humérus proximal verrouillées Polarus®, Acumed a conçu une solution de pointe pour traiter les fractures de l'humérus proximal. En incluant la possibilité de verrouiller la structure et une conception anatomique adaptée aux patients, tant en taille qu'en forme, le système Polarus® PHP limite l'inconfort et l'irritation des tissus mous. Les vis proximales sont dotées d'une angulation précise pour capturer et bloquer les fragments de la fracture, maximisant la stabilité de la tête humérale.



La tige humérale verrouillée Polarus® Acumed permet une fixation excellente pour les fractures en 2 ou 3 parties de la tête humérale. Cette tige humérale canulée intra médullaire de 150mm présente un profil fuselé et un assemblage breveté de vis en spirale pour une fixation multi planaire fournissant un appui pour restaurer l'alignement anatomique correct de l'humérus via une approche percutanée.

Disponible entre 200mm et 280mm de longueur, le Polarus® Plus est la réponse idéale aux fractures de l'humérus proximal qui s'étendent trop loin en direction distale pour la taille de la tige humérale verrouillée Polarus® standard de 150mm.



L'hémiarthroplastie des fractures de l'humérus proximale est une chirurgie délicate et exigeante. Dans le système modulaire épaule Polarus®, les implants comme les instruments ont des caractéristiques leur permettant de répondre aux principales complications de l'hémiarthroplastie de l'épaule. Ces implants uniques comprennent une tête humérale avec réglage médial et postérieur, un corps sablé d'encombrement réduit, de longues tiges atteignant 280mm et des vis distales de direction divergentes. L'ensemble guide de visée répond à la difficulté de positionner des implants précis en contrôlant la hauteur et la rétroversion.

plaques clavicule diaphysaires verrouillées
Qté

plaque clavicule diaphysaire fine 8 trous, rectiligne, G	70-0286	1
plaque clavicule diaphysaire fine 8 trous, rectiligne, D	70-0287	1
plaque clavicule diaphysaire fine 8 trous, longue, G	70-0288	1
plaque clavicule diaphysaire fine 8 trous, longue, D	70-0289	1
plaque clavicule diaphysaire fine 8 trous, normale, G	70-0290	1
plaque clavicule diaphysaire fine 8 trous, normale, D	70-0291	1
plaque clavicule diaphysaire fine 8 trous, courte, G	70-0292	1
plaque clavicule diaphysaire fine 8 trous, courte, D	70-0293	1
plaque clavicule diaphysaire fine 10 trous, G	70-0294	1
plaque clavicule diaphysaire fine 10 trous, D	70-0295	1
plaque clavicule diaphysaire étroite 6 trous, G	70-0296	1
plaque clavicule diaphysaire étroite 6 trous, D	70-0297	1
plaque clavicule diaphysaire étroite 8 trous, rectiligne, G	70-0298	1
plaque clavicule diaphysaire étroite 8 trous, rectiligne, D	70-0299	1
plaque clavicule diaphysaire étroite 8 trous, longue, G	70-0300	1
plaque clavicule diaphysaire étroite 8 trous, longue, D	70-0301	1

plaques clavicule antérieures verrouillées
Qté

plaque clavicule latérale antérieure 8 trous	70-0118	1
plaque clavicule médiale antérieure 8 trous	70-0119	1
plaque clavicule latérale antérieure 6 trous	70-0122	1
plaque clavicule médiale antérieure 6 trous	70-0120	1
plaque clavicule antérieure 10 trous	70-0121	1

plaques clavicule distales verrouillées
Qté

plaque clavicule distale 3,5mm 12trous, D	70-0111	1
plaque clavicule distale 3,5mm 12trous, G	70-0112	1
plaque clavicule distale 3,5mm 9trous, D	70-0116	1
plaque clavicule distale 3,5mm 9trous, G	70-0117	1
plaque clavicule distale 2,3mm 16 trous, D	70-0123	1
plaque clavicule distale 2,3mm 16 trous, G	70-0124	1
plaque clavicule distale 2,3mm 13 trous, D	70-0125	1
plaque clavicule distale 2,3mm 13 trous, G	70-0126	1
plaque clavicule J fine 8trous, G	70-0319	1
plaque clavicule J fine 8trous, D	70-0320	1

boîte universelle et caddies à vis
Qté

boîte universelle large	80-0341	1
plateau à vis pour boîte universelle	80-0395	1
petit caddie à vis 2,7mm pour boîte universelle	80-0350	1
petit caddie à vis 3,5mm pour boîte universelle	80-0351	1
petit caddie à vis 4,0mm pour boîte universelle	80-0352	1

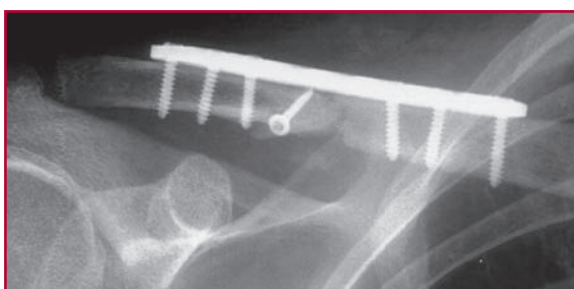
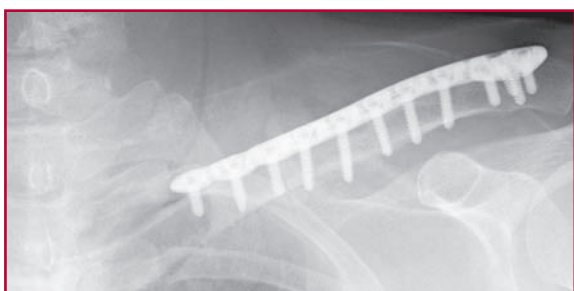
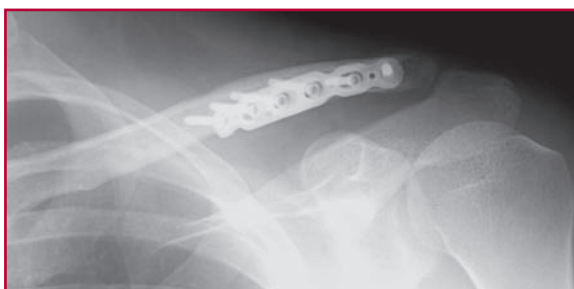instrumentation pour la clavicule distale
Qté

plateau plaques clavicule à vis verrouillées	80-0307	1
manche tournevis cruciforme	MS-2210	1
embout hexagonal tournevis 1,5mm, mandrin rapide	HPC-0015	2
douille à vis 2,3mm	MS-SS23	1
guide de perçage vissé 2,0mm - mesure 4 à 32mm	80-0249	2
foret SurgiBit 2,0mm mandrin rapide	80-0318	2
Bloc-guide de visée plaque clavicule distale, D	80-0450	1
Bloc-guide de visée plaque clavicule distale, G	80-0451	1
sonde de profondeur 0,9mm	80-0357	1

instrumentation pour la clavicule diaphysaire
Qté

base plateau plaques clavicule fines	80-0525	1
couvercle plateau plaques clavicule fines	80-0526	1
embout tournevis hexagonal flexible 2,5mm	80-0302	1
embout tournevis 2,5mm, mandrin rapide, compact	HT-2502	1
écarterre clavicule	PL-CL03	1
fraise à vis corticales / à os spongieux	PL-2080	1
douille taraud 3,5mm	PL-2190	1
crochet	PL-CL06	1
guide 2,8mm / 3,5mm	MS-DS2835	1

Ces implants sont disponibles en emballage stérile ou non-stérile. Ajouter « -S » à la référence de l'implant pour obtenir la référence de l'implant en conditionnement stérile. Pour commander, contacter votre distributeur Acumed.



ACUMED®

5885 NW Cornelius Pass Road
Hillsboro, OR 97124
(888) 627-9957
www.acumed.net

Distribué par :

REFERENCES

1. Bostman et al, Journal of Trauma: Injury, Infection, and Critical care. 1997; 5: 778-783.
2. Iannotti et al, Journal of Shoulder and Elbow Surgery. 2002 September / October; 11 (5): 457-462.
3. Daruwalla, Z., Geometric Morphology of the Clavicle and It's Clinical Relevance, Including Fixation Device Design Based on Statistical Shape and Principal Component Analyses.(Thesis, Royal College of Surgeons in Ireland, October 2009).
4. Xiao, L. et al, The Distal Clavicle Morphology. Techniques in Shoulder & elbow Surgery 9(2): 80-84, 2008.
5. Données sur fichier chez Acumed.
6. Goswami et al, Biomechanical evaluation of a pre-contoured clavicle plate. Journal of Shoulder and Elbow Surgery. 2008 September/October; 17 (5): 815-818.
7. Goswami et al
8. Données sur fichier chez Acumed.
9. Luo, CF., Locking compression plating: a new solution for fractures in rheumatoid patients. Modern Rheumatology 2005; 15: 169-172.
10. Data on file at Acumed.
11. Bishai, S., Plancher, K., Areson, D. Operative Treatment for Comminuted Midshaft Fractures and Type II Distal Clavicle Fractures With Plating Techniques. Fractures of the Upper Extremity. American Society for Surgery of the Hand. 2008.
12. Renner et al, Scapula and Clavicle. AO Principles of Fracture Management. AO Publishing (Theime). 2007. 557-571.
13. Bishai et al.
14. Bishai et al.
15. Altamimi, S., McKee, M. Nonoperative Treatment Compared with Plate Fixation of Displaced Midshaft Clavicular Fractures (Surgical Technique) Journal of Bone and Joint Surgery. 2008; 90 Supplement (part1): 1-8
16. Bishai et al.
17. Collinge et al, Anterior-inferior Plate Fixation of Middle-third Fractures and Nonunions of the Clavicle. Journal of Orthopaedic Trauma. November/ December 2006; 20 (10): 680-686.
18. Collinge et al
19. Bishai et al.
20. Bishai et al.
21. Bishai et al.
22. Altamimi et al.
23. Yeh, et al, Midshaft clavicle fracture and acromioclavicular dislocation: A case report of a rare injury. Journal of Shoulder and Elbow Surgery. 2008 December; Article in Press :1-4.
24. Yeh et al.
25. Bishai et al.
26. Altamimi et al.

Ces documents contiennent des informations concernant des produits qui peuvent ne pas être disponibles dans certains territoires, ou pouvant être commercialisés sous différentes marques commerciales dans différents Etats. Les produits peuvent être homologués ou approuvés pour leur vente ou leur utilisation selon différentes indications par des organisations gouvernementales de régulation. Rien de ce qui est écrit ici ne doit être interprété, pour quelque produit que ce soit, comme une promotion ou une incitation à une utilisation non autorisée par les lois et réglementations de l'Etat où le lecteur se situe. Les questions spécifiques que peuvent se poser les médecins quant à la disponibilité et à l'utilisation des produits décrits ici doivent être adressés à leur distributeur local. Les questions spécifiques que peuvent se poser les patients quant à l'utilisation des produits décrits ici ou à l'adéquation de leurs propres conditions doivent être adressée à leurs propres médecins.

SHD00-00-C
Prend effet en février 2010